研究

羊水塞栓症の診断における亜鉛コプロポルフィリンⅠの役割

浜松医科大学医学部医学科産婦人科学講座

小田智昭　田村直顕　磯村直美　成味恵　幸村友季子
谷口千津子　内田季之　鈴木一有　伊東宏晃　金山尚裕

要　約

羊水塞栓症は，頻度はまれだが，急激に呼吸循環動態が悪化し，母体死亡につながる産科疾患のひとつである．病態としては，羊水や胎児成分が分娩時に母体循環に流入することが契機となり，母体にアナフィラクトイド反応が生じることで発症すると考えられている．健康だった妊産婦が突然，全身状態が悪化し集中治療を要する，あるいは死亡に至るという側面から，医学的にも社会的にも迅速で適切な診断および治療が重要である．当教室では1980年代に，胎児期につくられる便（胎便）で混濁した羊水と正常の清澄な羊水では蛍光スペクトラムに違いがあることを見出した．これを利用して胎便中の特有な蛍光物質が亜鉛コプロポルフィリンⅠであることを精製同定した．さらにこの物質を特異的に認識する免疫組織化学用一次抗体を作製した．症例血清中で亜鉛コプロポルフィリンⅠが高値あるいは，その肺や子宮組織中の血管内に抗亜鉛コプロポルフィリンⅠ抗体で染色される物質が認められれば母体循環に胎児羊水成分が流入したことを示す．これに補体系活性化の証拠があれば羊水塞栓症に矛盾しない所見として当該医療施設に報告している．妊産婦死亡事例が発生した場合，当教室での血液・組織検体の解析結果があれば，妊産婦死亡症例検討評価委員会での死亡原因の検討に利用される．治療では呼吸循環不全，血液凝固障害，弛緩出血への対応が必要であり，人手を集め迅速に対処することが重要である．

KEY WORDS　羊水塞栓症，亜鉛コプロポルフィリンⅠ，アナフィラクトイド反応，胎便

はじめに

羊水塞栓症とは

羊水塞栓症は，約20,000～30,000分娩に1例と頻度は高くないが，急激に呼吸循環動態が悪化し，母体死亡につながる疾患のひとつである．羊水塞栓症（心肺虚脱型）は妊産婦死亡原因のなかで第3位であるが，第1位である産科危機的出血の約半数は羊水塞栓症（子宮型）であるため，羊水塞栓症全体としては妊産婦死亡の最多の原因である[1]．典型例では妊娠中，分娩中，分娩後数時間以内に，突然呼吸不全，ショックや心停止（心肺虚脱症状）をきたし，非凝固性出血が続き（播種性血管内凝固症候群；DIC），分娩後は子宮が収縮しない（子宮弛緩）．羊水塞栓症の診断は元来，症例の死後，剖検で肺血管内に胎児・羊水成分を確認することとされているが，この診断方法は臨床現場で目の前の症例に全く適応できない．そのため臨床的な診断基準が必要である．本邦では下記のエントリー基準[2]が使用されている．

①妊娠中または分娩後12時間以内に発症した場合
②下記に示した症状・疾患
（1つまたはそれ以上でも可）に対して
集中的な医学治療が行われた場合
A）心停止
B）呼吸不全
C）播種性血管内凝固症候群（1500ml以上）
D）分娩後2時間以内の原因不明の大量出血
③観察された所見や症状が他の疾患で説明できない場合

早期に診断，治療介入するためにも臨床的羊水塞栓症という概念は重要であるが，上記基準を満たすものの中にも羊水塞栓症以外の疾患が含まれている可能性はある．多くの症例解析から羊水塞栓症は初発症状および主病態が①呼吸循環不全（ショックおよび心不全・呼吸不全）・DICと②弛緩出血・DICの2つに分類される．症例の経過から臨床的羊水塞栓症であり，剖検され肺に羊水成分を認める時，（病理学的に証明された）羊水塞栓症である．症例の生死にかかわらず，病理解剖や組織検査が行われなければ臨床的羊水塞栓症と呼ぶ．初発症状等の臨床経過から①，②が主体であるものをそれぞれ臨床的羊水塞栓症（心肺虚脱型），（子宮型）と呼ぶ（図1）．それぞれの典型例を以下に示す．下線部は症例経過の中で羊水塞栓症に特徴的な症状および検査所見である．

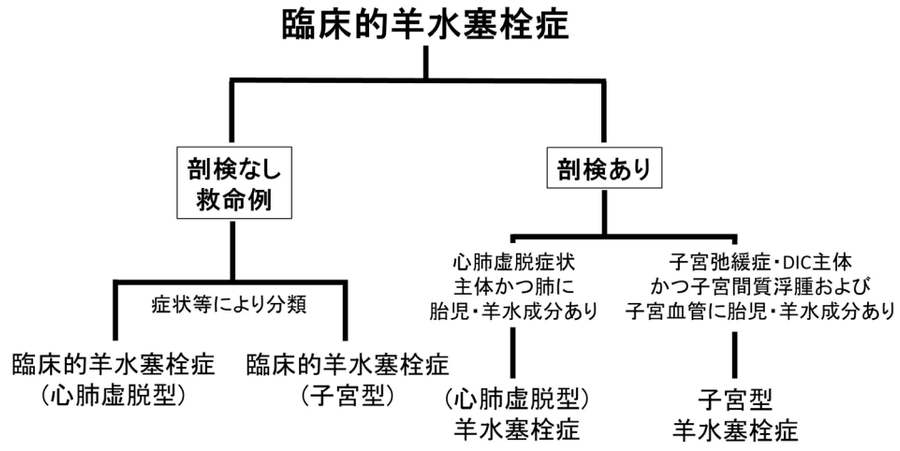

図1　臨床的羊水塞栓症分類

症例1：臨床的羊水塞栓症（心肺虚脱型）

40歳代，2妊1産（経腟分娩），分娩予定日超過のため分娩誘発の方針にした．41週0日朝オキシトシン点滴を開始した．14時に血圧110/68 mmHg，脈拍70回／分であったが，その30分後呼吸困難を訴えた．この時前期破水しており，子宮口5cm開大していた．直後に気分不快とともに，胎児心拍モニター上持続性徐脈が認められた．母体の意識レベル低下，全身強直，呼吸停止，腹部は板状硬であり，酸素投与開始とともに，超緊急帝王切開した．子宮下節横切開すると血性羊水を認めた．児のApgar scoreは1点(1分値)／3点(5分値）で臍帯動脈血pH 6.8であった．児娩出時より母体は心停止し，麻酔科医が心肺蘇生を開始した．数分で自己心拍再開した．胎盤は常位胎盤早期剥離の所見はなかった．胎盤娩出後からサラサラした（非凝固性の）出血が子宮内腔および子宮切開部より続き，子宮は弛緩した状態のままで

用手圧迫や子宮収縮薬を使用しても全く収縮しなかった．子宮血管を手で圧迫しながらとりあえず子宮創部を縫合したが途中で再度心停止をきたした．子宮は弛緩したままであり，子宮腟上部切断術を行った．術中に行った血液検査ではヘモグロビン 5.9g/dL，血小板数 3.8 万 /μL，フィブリノゲン＜ 50mg/L（感度以下），プロトロンビン時間 22.6 秒（PT-INR 1.92），フィブリン分解物質（FDP）＞ 640μg/mL（感度以上），D ダイマー＞ 240μg/mL（感度以上）であった．血小板数低下とともに強い血液凝固線溶系異常が認められた．本学で測定した羊水塞栓症血清マーカーは亜鉛コプロポルフィリン -1（ZnCP-1）＜ 1.6pmol/mL，シアリル Tn（STN）46.0U/mL，C3 11.0mg/dL，C4 ＜ 1.0mg/dL，C1 インヒビター活性＜ 25%（感度以下）であった．羊水の流入所見と補体値および補体系抑制因子の低下を認め，臨床症状から臨床的羊水塞栓症（心肺虚脱型）と診断した．

症例２：臨床的羊水塞栓症（子宮型）

20 歳代，既往歴特になし．妊娠 40 週 4 日分娩予定日超過のため入院した．翌日朝子宮口 5cm 開大，オキシトシンの点滴を開始した．昼に自然破水，その 2 時間後に 3600 グラムの児を Apgar score 10 点(1 分値)／ 10 点(5 分値)で経腟分娩した．分娩後 1 時間で気分不快を訴えた．血圧測定不能，脈拍 144 回／分，腟から非凝固性の出血が持続していた．Bakri® バルーンを挿入したが出血は持続した．子宮は弛緩した状態が続き，止血のため子宮摘出した．発症 40 分後の血液検査ではヘモグロビン 5.5g/dL，血小板数 12.7 万/μL，フィブリノゲン＜ 60mg/L（感度以下），プロトロンビン時間 26.8 秒（PT-INR 2.51），D ダイマー＞ 20μg/mL（感度以上）であった．血小板数について止血レベルは十分に保たれているが，血液凝固線溶系異常が顕著であった．本学で測定した羊水塞栓症血清マーカーは ZnCP-1 ＜ 1.6pmol/mL，STN 48.0U/mL，C3 81mg/dL，C4 18mg/dL，C1 インヒビター活性 34% であった．羊水の流入所見と補体系抑制因子の低下を認め，臨床症状から臨床的羊水塞栓症（子宮型）と診断した．症例 1，2 いずれも共通して子宮収縮薬不応性の子宮弛緩と著しい血液凝固線溶系異常を呈している．大まかに初発症状が呼吸循環不全の場合は心肺虚脱型，分娩後出血の場合は子宮型と分類できる．

羊水塞栓症の病態

羊水塞栓症は従来，羊水胎児成分が肺血管に塞栓することで発症すると考えられていたが，現在は母体循環への羊水胎児成分の流入が契機となり，肥満細胞や補体系の関与したアナフィラクトイド反応が生じることが主病態とされている[2]．羊水塞栓症と剖検で診断された症例の肺（図 2）や，臨床的羊水塞栓症の症例の出血コントロールのため摘出された子宮体部には，典型例では血管内に胎児羊水成分を示す構造物と活性化した肥満細胞や補体受容体を発現した炎症細胞の浸潤が認められる．特に細気管支と肺動脈周囲の肥満細胞活性化は，引き続いて起こりうる気管支攣縮，肺動脈収縮により，羊水塞栓症の初発症状である呼吸困難，ショック･心停止といった呼吸循環不全，心臓超音波検査等で認める肺高血圧・右心不全を説明できる病態であると考えている．心停止を経験した救命例（19 例）と死亡例（19 例）の血液検体の解析では，ZnCP-1 と STN 陽性症例数は両群で有意差は認められなかった．一方で，死亡例において補体 C4 値が有意に低下していた（救命例 19［1 – 34］vs. 死亡例 8.8［3 – 27］mg/dL，P ＜ 0.05，値は中央値［最小値 – 最大値］）．また補体系抑制因子である C1 インヒビター低下（＜ 42%）症例数は死亡例で有意に多かった（救命例 9 例 vs. 死亡例 15 例，P ＜ 0.05）．さらに血液凝固関連マーカーではフィブリノゲン＜ 150mg/dL の症例数が死亡例で有意に多かった（生存例 14 例 vs. 死亡例 19 例，P ＜ 0.05）．またプロトロンビン時間国際標準比（PT-INR）＞ 1.40 の症例数も死亡例で有意に多かった（生存例 14 例 vs. 死亡例 19 例，P ＜ 0.05）．補体系活性化が血液凝固障害の重症度とも関連していると考えている．しかし，この機序についてはまだよくわかっていない．

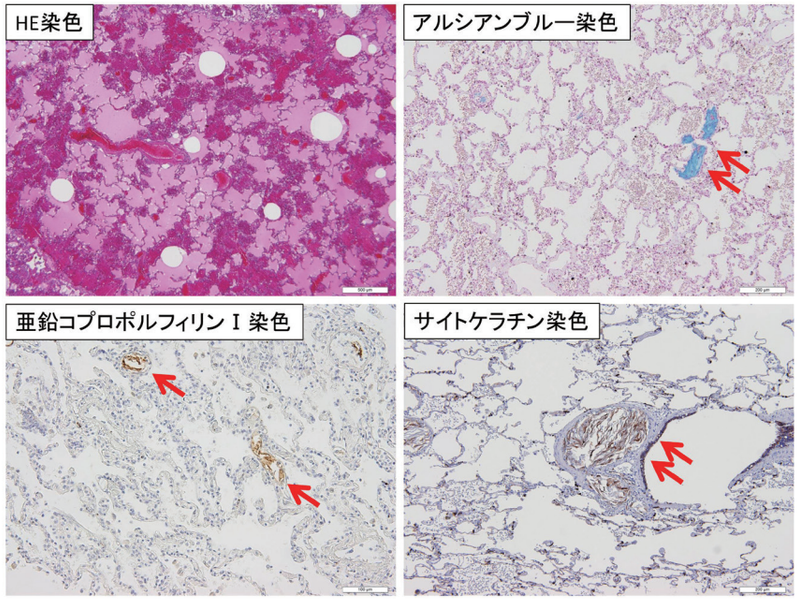

図２-１　羊水塞栓症病理解剖症例の肺組織所見（うっ血水腫と羊水成分；矢印）

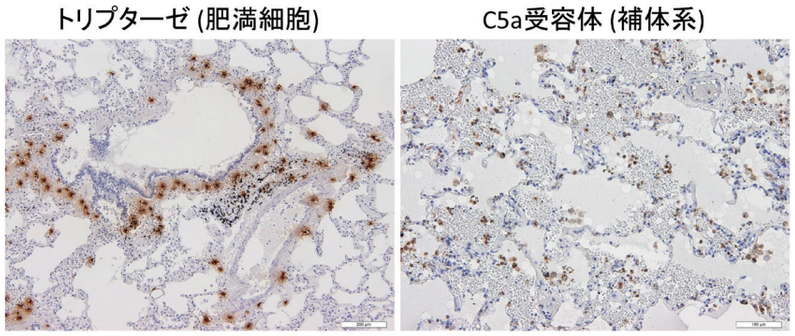

細気管支と肺動脈の周囲に
脱顆粒(活性化)した肥満細胞を認める

肺胞内の炎症細胞に
C5a受容体の発現を認める

図２-２　羊水塞栓症病理解剖症例の肺組織所見（アナフィラクトイド反応）

１．亜鉛コプロポルフィリン I 発見 ～検査に応用するまでの経緯

胎便吸引症候群は，胎便で混濁した羊水を下気道に吸引した結果起こる新生児の呼吸窮迫症状を主徴とした症候群であり，これに罹患した新生児が独特な褐色の尿を排泄することからこの尿の 405nm に波長における吸光度測定によって得られる Urinary Meconium Index（UMI）が有用と報告され[3]，1980 年代に本疾患の補助診断法として用いられてきた．同じ頃，当教室では胎便で混濁した羊水と正常のクリアな羊水では蛍光スペクトラムに違いがあることを見出した．胎便からゲル濾過法を用いて，その特有な蛍光物質が亜鉛コプロポルフィリン I（ZnCP-1）であることを

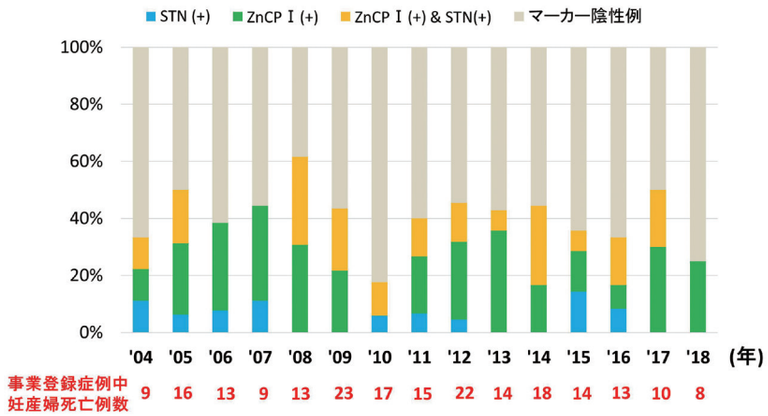

図３　妊産婦死亡症例における血清亜鉛コプロポルフィリンⅠ陽性率

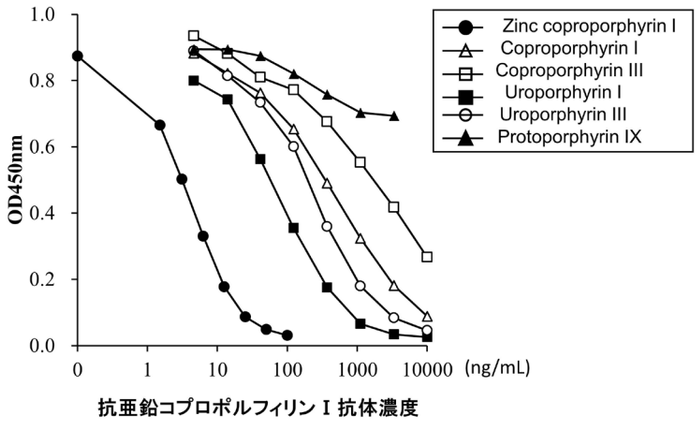

図４　抗体の種々のポルフィリンとの交差反応性（文献６より引用改変）

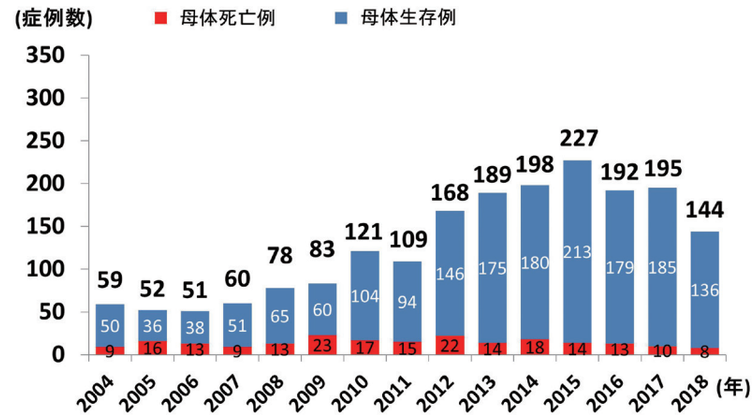

図５　本学羊水塞栓症事業のエントリー症例数

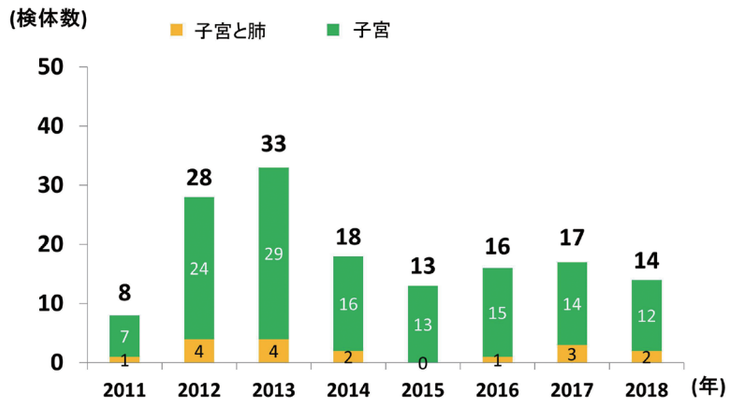

図６　本学羊水塞栓症事業登録症例の肺および子宮の組織数

精製同定した[4]．ZnCP-1 は 405nm の励起光に対して 580nm と 630nm の 2 波長領域に蛍光を発するポルフィリン体である．これを，高速液体クロマトグラフィー法を用いて正常妊婦コントロールと羊水塞栓症の血清中で測定したところ，羊水塞栓症で高値であり，他のショックを呈する産科出血（子宮破裂，常位胎盤早期剥離，前置胎盤など）症例では上昇がみられなかった．さらに胎便で混濁した羊水とクリアな羊水で同様に ZnCP-1 を測定したところ，混濁した羊水では ZnCP-1 濃度は特に高値であったが，クリアな羊水であっても ZnCP-1 は十分検出可能であった．ZnCP-1 は胎便に特異的な物質であることから，羊水塞栓症では羊水成分の母体血中への流入があること，それが ZnCP-1 濃度の上昇で証明できることを報告した[5]．当教室では ZnCP-1 とシアリル Tn(STN) を羊水胎児成分流入マーカーとして測定している．羊水塞栓症事業に登録されている妊産婦死亡症例において，各年の両マーカーの血清における陽性率は ZnCP-1（＞ 1.6pmol/mL）中央値 33.3%［最小 11.8% － 最大 61.5%］，STN（＞ 45U/mL）中央値 20.0%［最小 0% －最大 30.8%］であり，有意に ZnCP-1 陽性率が高かった（P ＜ 0.01）（図 3）．

さらに，肺や子宮などのヒト組織で羊水胎児成分の流入を確認するために，免疫組織化学染色用の一次抗体を作製した．この一次抗体は低い濃度で ZnCP-1 に特異的に結合し（図 4），胎盤，臍帯，新生児腸管粘膜のマクロファージ細胞質に観察された[6]．

２．羊水塞栓症血清補助診断事業

当教室におけるそれまでの羊水塞栓症研究への貢献などから，2003 年に日本産婦人科医会の委託を受けて羊水塞栓症血清補助診断事業を全国展開することとなった．2018 年までの登録症例数は 1926 例であり（図 5），1 症例につき複数の血液検体が送られてくるため血液検体総数としては 2480 検体であった．ほとんどが血清であるが，最近は血漿検体が送付されてくることも増えてきている．組織検体は 2010 年から受付を開始し，2018 年までに 163 例の組織検体（肺と子宮）が送られてきている（図 6）．組織は子宮がほとんどだが，病理解剖後の肺の検討も行っている．血清や組織での検討事項は胎児羊水成分が母体循環に流入した所見と母体側のアナフィラクトイド反応の証明である．血清では，母体循環への胎児羊水成分流入所見として前述したとおり ZnCP-1，STN，アナフィラクトイド反応の証明として補体 C3，C4 値，C1 インヒビター活性を測定している．組織ではヘマトキシリン・エオジン（HE）染色に加えて，母体循環への流入所見として

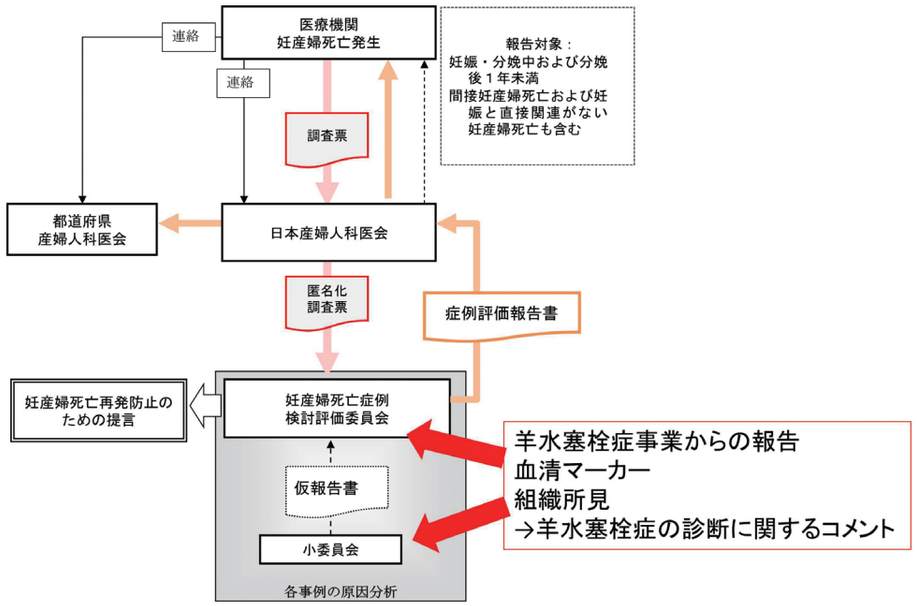

図７　妊産婦死亡報告事例の原因分析の流れ（文献１より引用改変）

ZnCP-1，アルシアンブルー（AlBl），サイトケラチン（CK），アナフィラクトイド反応の検出にC5a受容体を染色している．血液検体や組織染色の結果は報告書を用いて当該施設へ報告している．不幸にも妊産婦死亡症例が発生した場合は都道府県産婦人科医会を通じて日本産婦人科医会に症例情報が提出され，妊産婦死亡症例検討評価委員会でその考えられる死因，問題点，再発防止のための提言などが検討される[1]．本委員会でも当教室の血液・組織検体解析結果が提示され，羊水塞栓症の診断に重要な役割を担っている（図７）．

３．治療

ここでは簡単に触れ，詳細は他誌[7]に譲る．羊水塞栓症発症時には呼吸循環不全，DIC，子宮弛緩・弛緩出血それぞれの対応が必要である．人手を集めることが何より重要である．全身状態のチェック（救急ABCDE），必要時心肺蘇生を行う．分娩のタイミングは難しい場合もあるが，分娩前発症の場合，分娩を優先するが，並行して血液凝固系（フィブリノゲン，Dダイマー）の評価と凝固因子の補充を行う．分娩後発症の場合は心肺虚脱型，子宮型どちらでも血液凝固系の評価と凝固因子の補充は重要である．これらの検査，処置，治療を同時に行うには多職種のスムーズな連携が必要である．院内救急システムを利用するとともに，日ごろのシミュレーションやトレーニングが欠かせない．

おわりに

羊水塞栓症は妊産婦の生命にかかわる産科疾患であり，本疾患の補助診断にZnCP-1が重要な役割を担っている．母児ともに依然として死亡率は高く，救命例においても神経学的予後がよくない状況である．よりよい予後のためにも羊水塞栓症の的確かつ迅速な診断のためZnCP-1を含めたマーカーの発展に尽力したい．この場をお借りして日本産婦人科医会および全国の検体を送付してくださっている先生方の協力に心より感謝申し上げます．

◆文　献

1）妊産婦死亡症例検討評価委員会，日本産婦人科医会：妊産婦死亡の原因について．母体安全への提言 2017：12-14, 2018

2）Kanayama N, Tamura N.：Amniotic fluid embolism：pathophysiology and new strategies for management. J Obstet Gynaecol Res 40：1507-1517, 2014

3）Dehan M, Francoual J, Londenbaum A.：Diagnosis of meconium aspiration by spectrophotometric analysis of urine. Arch Dis Child 53：74-76, 1978

4）Horiuchi K, Adachi K, Fujise Y, et al：Isolation and characterization of zinc coproporphyrin I：a major fluorescent component in meconium. Clin Chem 37：1173-1177, 1991

5）Kanayama N, Yamazaki T, Naruse H, et al：Determining zinc coproporphyrin in maternal plasma--a new method for diagnosing amniotic fluid embolism. Clin Chem 38：526-529, 1992

6）Furuta N, Yaguchi C, Itoh H, et al：Immunohistochemical detection of meconium in the fetal membrane, placenta and umbilical cord. Placenta 33：24-30, 2012

7）小田智昭，伊東宏晃，金山尚裕：産婦人科救急・当直対応マニュアル，産科編 分娩当直での緊急対応 羊水塞栓症．臨床婦人科産科 73：239-246, 2019



◆小田智昭略歴

2009年	浜松医科大学医学部医学科卒業
	浜松医科大学医学部附属病院臨床研修センター研修医
2011年	浜松医科大学産婦人科医員
	富士市立中央病院産婦人科専任医師
2014年	富士宮市立病院産婦人科医長
2015年	浜松医科大学大学院医学系研究科博士課程入学
2016年	浜松医科大学医学部附属病院周産母子センター
	メディカルアシスタント

The Diagnostic Roles of Zinc Coproporphyrin I in Amniotic Fluid Embolism

Tomoaki Oda, Naoaki Tamura, Naomi Furuta-Isomura, Megumi Narumi, Yukiko Kohmura-Kobayashi, Chizuko Yaguchi, Toshiyuki Uchida, Kazunao Suzuki, Hiroaki Itoh, and Naohiro Kanayama

Department of Obstetrics & Gynecology, Hamamatsu University School of Medicine

Amniotic Fluid Embolism (AFE) is rare but one of the severe obstetric diseases which rapidly deteriorates respiratory and circulatory functions, frequently leading to maternal death. It has been reported that the pathophysiology of AFE might be anaphylactoid reaction with amniotic fluid or fetal components contamination into the maternal circulation as a trigger during delivery. Since AFE could suddenly aggravate a healthy maternal condition and often lead to maternal death, prompt diagnosis and treatment are required for medical and social issues. We found that meconium-stained amniotic fluid had a different fluorescence spectrum from normal clear amniotic fluid in the 1980s. Using with this specific finding, we purified meconium-derived unique fluorescent substance and identified it as Zinc coproporphyrin I (ZnCP-1). Furthermore, we established a primary antibody for immunohistochemistry that specifically recognized ZnCP-1. When the case's serum has high concentration of ZnCP-1 or the uterine or lung tissues have substances stained by anti-ZnCP-1 antibody in their blood vessels, it suggests fetal components have contaminated into the maternal circulation. In addition, if the patient has findings of complement system activation in serum or tissue, it can be consistent with AFE, which is reported to the corresponding institutions which has delivered the case's samples to us. When physicians encounter maternal death cases, they are specifically recommended to deliver the victims' serums, uterine, and lung tissues to our institution. The findings of serums or tissues from our institution contribute to possible diagnosis of AFE in the Maternal Death Exploratory Committee. Concurrent prompt treatment against respiratory and circulatory failure, blood coagulation disturbance, and refractory uterine atony should be needed for successful resuscitation, which requires assembly of many medical staffs.

Keyword：Amniotic fluid embolism, Zinc coproporphyrin I, anaphylactoid reaction, meconium

Address for correspondence
Department of Obstetrics & Gynecology, Hamamatsu University School of Medicine
1-20-1 Handayama, Higashi-ku, Hamamatsu City, 431-3192, Japan

Phone：053-435-2309
Fax　：053-435-2308

E-mail address
tomoakingdom@outlook.jp